症例1

【診断名】誤嚥性肺炎
症例；85歳　男性

現病歴；心不全にてNasal high flowにてフォロー後経過中。入院中に誤嚥性肺炎を合併。食事（経口摂取）中止され、注入食が開始された

自宅、杖歩行で家の周り程度　散歩等可能

既往歴；
5年前　脳梗塞　（杖歩行は可能）
心不全にて年1回程度入退院を繰り返している

臨床経過

肺炎による呼吸不全にて、抗菌薬投与開始。
SBT/ABPC ユナシン®にて症状改善。
O_2マスク　3L/minにて継続中。
SPO2　93～95%

現在、四肢は浮腫んでいる状態
3日前より　排便なし。 腸蠕動音　不良
昨日、注入食後　嘔吐

尿量　400ml/day

既往歴；心エコー　所見

			基準値
AOD	大動脈径	35.3	31±4
LAD	左房径	45	32±4
IVST	心室中隔厚	19.4	9±1
LVPWT	左室後壁厚	14.6	9±1
LVDd	左室拡張末期径	41.4	48±4
LVDs	左室収縮末期径	24.6	30±4
EF	左室容積駆出率	48	64±5%
E/A	左室流入血流波形	0.75	1.1±0.3
E/e’		28	<15

バイタル　体重　水分出納バランス経過

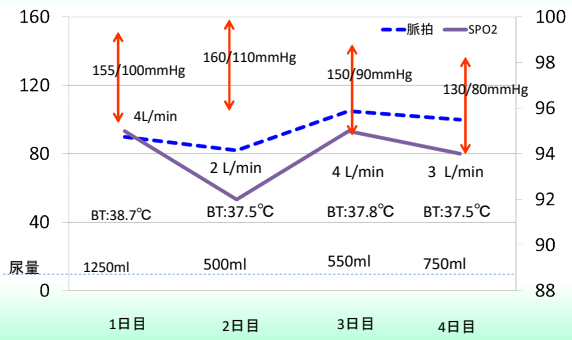

四肢末梢も浮腫み　＋　眼瞼　も浮腫み経過

注入食経過

注入食　K4S

注入食後　離床しようと　起こそうとしていると嘔吐

100	300	300
100	300	300
100	300	—
100ml/h	100ml/h	150ml/h

ケース　①　まとめ

流動食（注入食）後に誤嚥性肺炎を予防するために離床すべきか？

食後　座っておける時間を共有しよう

腸の動きの状況を共有しておこう

もし嘔吐を起こしてしまったら・・

先入観を持たずに嘔吐要因を考え直す